Aus Professor Siebenmann's Oto-laryngologischer Poliklinik
in Basel.

Klinisch-anatomische Beiträge

zur

Rhinitis sicca anterior.

Inaugural-Dissertation

zur

Erlangung der Doctorwürde

der

hohen medicinischen Facultät der Universität Basel

vorgelegt von

U. Ribary
in Villmergen (Schweiz, Canton Aargau).

Berlin 1896.
Gedruckt bei L. Schumacher.

(Sonder-Abdruck aus dem Archiv für Laryngologie. 4. Bd.)

Im Jahresbericht über seine ohrenärztliche und rhino-laryngologische Poliklinik 1889 weist Siebenmann[14] auf eine eigenthümliche Erkrankung des knorpeligen Nasenseptums hin, welche er als Rhinitis sicca bezeichnet und als wichtiges ätiologisches Moment zunächst für Nasenbluten und im weiteren Verlauf für Geschwüre und Perforation des knorpeligen Septums betrachtet. Da die Affection eine Eingangspforte für locale und allgemeine Infection schafft, so hat sie ein nicht unbedeutendes Interesse sowohl für den Theoretiker als für den Praktiker und deshalb habe ich es auf Anregung von Herrn Prof. Siebenmann unternommen, die pathologisch-anatomische und klinische Seite der Affection etwas eingehender zu studiren.

Unter Rhinitis sicca anterior verstehen wir eine in ihrem Endstadium zu Epithelmetaplasie führende Affection der Schleimhaut des knorpeligen Septums, welche unter dem klinischen Bilde eines trockenen Catarrhs verläuft. Es ist allerdings bei den Allgemeinerkrankungen der Nasenschleimhaut gewöhnlich auch diejenige des Septums in gleicher Weise mitergriffen, besonders bei Rhinitis atrophica (Ozaena); als Rhinitis sicca anterior bezeichnen wir aber nur diejenigen Fälle, wo die Affection auf die Schleimhaut des knorpeligen Septums beschränkt bleibt und die übrige Nasenschleimhaut normal ist. Zuckerkandl[23] machte 1892 ebenfalls auf eine Affection aufmerksam, welche er Xanthose der Nasenschleimhaut nannte und welche das knorpelige Septum allein ergreifen kann. Dieselbe ist aus ihrem klinisch-anatomischen Verhältniss zu schliessen, mit einem gewissen Stadium der Rhinitis sicc. ant. offenbar identisch; wir werden auf dieselbe noch einmal zurückkommen. Auch Voltolini und Hajek haben ähnliche Zustände des Septums beschrieben, ohne jedoch zu einem abschliessenden Resultate zu gelangen.

Um einen Begriff über das Vorkommen und die Häufigkeit der Rhinitis sicc. ant. zu erhalten, wurden die in der ohrenärztlichen und rhinolaryngologischen Universitäts-Poliklinik in Basel behandelten Fälle von 4 Jahren zusammengestellt:

	Patienten	Nasenerkrankungen	Rhinit. sicc. ant.
1891	922	134	9
1892	931	160	17
1893	1252	177	13
1894	1214	160	24
		621	63

Es kommen also auf 621 Fälle von Erkrankung der Nase 63 Erkrankungen an Rhin. sicc. ant., mithin 9,7 oder in runder Zahl 10 pCt. Was das Alter betrifft, so wurde die Affection hauptsächlich bei jüngeren Leuten beobachtet. Wie bei den Nasenkrankheiten überhaupt, überwiegen an Zahl auch hier die weiblichen Patienten; unter den 63 Patienten waren 45 weibliche Individuen. Man kann daraus aber wohl kaum schliessen, dass eine derartige Erkrankung der Nase beim weiblichen Geschlecht häufiger sei als beim männlichen, sie scheinen vielmehr ein kleines Uebel stärker zu fühlen und sind auch eher besorgt Abhülfe zu suchen.

Pathologische Anatomie.

Obwohl das Krankheitsbild, das wir hier im Auge haben und mit dem Namen Rhin. sicc. ant. bezeichnen, uns grosse Aehnlichkeit zu haben schien mit der von Zuckerkandl später beschriebenen Xanthose, so war es uns doch von Wichtigkeit, mit Hilfe der modernen technischen Hilfsmittel, die anatomischen Verhältnisse dieser Affection klar zu legen, um unsere klinische Skizze zu vervollständigen. Unsere Ergebnisse sind in mancher Hinsicht von wesentlich allgemeinem Interesse, so dass wir dieselben, sowie die Methode der mikroskopischen Untersuchung etwas eingehender beschreiben müssen. Wir führen zunächst kurz die bei den verschiedenen Methoden erhaltenen Resultate an und werden dann auf die wichtigeren derselben noch ausführlicher zurückkommen.

Zum Zwecke der mikroskopischen Untersuchung wurde in 4 Fällen mit dem scharfen Löffel ein Stück der Septumschleimhaut beim Lebenden bis auf den Knorpel excidirt, ein Theil in absolutem Alkohol, ein anderer in Zenker'scher[22] Flüssigkeit 2 bis 3 Stunden fixirt. Letztere Fixirungsflüssigkeit besteht aus:

Müller'sche Fixirflüssigkeit	100,0
Acid. acet. glaciale	5,0
Hydrarg. bichlor. corros.	5,0

Die fixirten Stücke wurden, nach Auswaschen im Wasser und Extraction des Quecksilbers durch Jod-Alkohol, in Celloidin eingebettet und in Schnitten von 0,01 bis 0,015 mm Dicke untersucht.

Zunächst wurde mit der von P. Mayer angegebenen Hämatoxylin-

lösung (Hämalaun 1 : 20) gefärbt und hierauf mit einer wässrigen Eosinlösung nachgefärbt. Das Verfahren war folgendes:

Färben in Hämatoxylin . .	$^1/_4$ Stunde
Aq. dest. auswaschen . . .	3 Minuten
Brunnenwasser	3 „
Eosin	3—5 „
Aq. dest.	3 „
Alkohol 50proc.	3 „
Xylol-Kreosot	2 „
Xylol-Balsam.	

Bei der mikroskopischen Untersuchung zeigt sich die Mucosa in der subepithelialen Schicht von Rundzellen infiltrirt und an der Oberfläche in zahlreiche kleine Falten gelegt. Die Epithelschicht ist um das zwei- bis dreifache verdickt und besteht in den tiefsten Lagen aus verhältnissmässig hohen Zellen, die durch polyedrische Formen (Uebergangsepithel) an einzelnen Stellen gegen die Oberfläche zu in abgeplattete übergehen. Die obersten Schichten tragen mehr oder weniger ausgesprochen den Charakter anscheinend beginnender Verhornung, indem der Zellkern sich an den Umfang der Kernmembran kappenförmig anlegt, ein Verhältniss, welches darauf schliessen lässt, dass der Kern bereits in einer festen Hülle (Kernhöhle) eingeschlossen ist, wie es auch im normalen, derben Plattenepithel, z. B. auf den Tonsillen von Siebenmann beobachtet worden ist. Eine eigentliche Verhornung, wie sie sich durch Blauwerden des Zellleibes bei Hämatoxylinfärbung zeigen sollte, fehlte meistens. Flimmerepithel ist bei 3 der untersuchten Fälle noch in der Tiefe der Falten erhalten. Im 4. Falle dagegen war bereits die ganze Oberfläche der untersuchten Schleimhaut verhornt und von papillärem Bau, ähnlich demjenigen der pachydermisch umgewandelten Kehlkopfschleimhaut. Auf die Art unserer Untersuchung, welche ergiebt, dass es sich in den ersten 3 Fällen um wirkliche Falten, nicht um eigentliche Papillen handle, kommen wir später zurück.

Das Epithel ist hier bedeckt von einer zum kleinen Theil homogenen, meistens aber unter dem Einfluss der Fixationsmittel feinkörnig gewordenen Schleimschicht, die sich namentlich auf der Höhe der Falten findet, zuweilen auch in die Einsenkungen hineingreift. Die Schleimschicht enthält zahlreiche Leukocyten, Kerne von Epithelien und eine Menge von Kokken. Einzelne Streifen des Schleimes färben sich mit Eosin intensiver als andere. Die subepitheliale Schichte und die tieferen Partien der Schleimhaut weisen ein gelbliches, körniges Pigment auf, welches oft in ganzen Zügen angeordnet ist. Die Drüsen sind an Zahl und Grösse nicht erheblich verändert; auch die Gefässe zeigen keine starken Veränderungen, die Venen und Lymphgefässe scheinen allerdings etwas erweitert zu sein. Stellenweise zeigen sich die Endothelien bedeutend vergrössert.

Bei dieser Färbung, besonders bei den in Zenker'scher Flüssigkeit fixirten Präparaten, zeigten einzelne der die Infiltration bedingenden Zellen eosinophile Granulationen; daneben waren andere von dem 3- bis

6fachen Durchmesser eines weissen Blutkörperchens, welche sich mit Eosin ziemlich intensiv färbten und zum Theil schollig zerfallen, zum Theil homogen, glasig erschienen. Besonders in einem Fall, wo die Affektion bereits längere Zeit dauerte, waren die genannten Zellen sehr zahlreich. Auch die Färbung mit saurem, in Glycerin gesättigtem Eosin bestätigte das Vorhandensein von einzelnen, allerdings spärlichen eosinophilen Zellen sowohl im Epithel als in den tieferen Schichten der Schleimhaut.

Da Seifert[12] bei Rhinitis acuta mit Färbung nach Russel neben den eosinophilen Zellen auch solche in der Tunica propria nachweisen konnte, welche er als hyalin degenerirt ansieht, so wurde diese Färbung ebenfalls vorgenommen und folgendermaassen durchgeführt. Es empfiehlt sich, die Schnitte für diese Färbung vorher von Celloidin zu befreien. Die Schnitte kommen aus Wasser in eine koncentrirte Lösung von

Fuchsin in 2 pCt. Karbolwasser. .	10 Minuten
Aqu. dest	einige Minuten
Alkohol abs.	$^1/_2$ Minute
1proc. Lösung von Jodgrün in 2proc. Karbolwasser	3—5 Minuten

Alkohol bis lichtgrün gefärbt,
Xylol, Balsam.

Das Resultat dieses Verfahrens war: Grüne Färbung der Zellkerne, rothe Färbung der eosinophilen Granulationen. Die grösseren oben erwähnten Zellen zeigten ebenfalls rothgefärbte Körnung, während der Kern grün und der Zellleib bei den einen etwas violett, bei den anderen blassröthlich gefärbt erschien. Das körnige Pigment nahm eine braunrothe Färbung an, und man konnte nun leicht unterscheiden, dass dasselbe zum Theil in grossen, rundlichen oder sternförmigen, zum Theil in langgestreckten Zellen liegt, welche gruppenweise bei einander stehen; allerdings schien auch ein Theil des Pigmentes zwischen den Zellen zu liegen. Die Schleimhautschicht war schichtweise roth gefärbt.

Sehr schöne Bilder ergab auch folgende Färbung, wo an Stelle des Jodgrün die Mayer'sche Hämatoxylinlösung angewandt wurde.

Karbolfuchsin	10 Minuten
Aq. dest.	einige Minuten
Alkohol abs.	$^1/_2$—1 „
Hämatoxylin	15—30 „

Wasser, Alkohol, Xylol, Balsam.

Hiebei färbten sich die Zellkerne blau, das Uebrige blieb wie bei der Färbung nach Russel, nur die erwähnten grösseren Zellen zeigten rosarothe Färbung, einzelne mit feiner, gleichmässiger Körnung, andere mit grösseren und kleineren Körnern. Bei beiden zuletzt genanten Methoden zeigten sich in den intercellularen Spalten stark roth gefärbte, homogene Kugeln und Streifen, namentlich in der Umgebung der Drüsen. Die Färbung spricht dafür, dass es sich um hyaline Substanzen handelt, um so mehr, als Amyloidreaction im ungefärbten Präparate fehlte.

Um über die Beschaffenheit des Schleimes, resp. der firnisartigen

Decke und der genannten Zellen in's Klare zu kommen, wurde auch die Weigert'sche Fibrinfärbung angewandt. Bei dieser Färbung bleiben Fibrin seine hyalinen Derivate, Keratohyalin und Bakterien gefärbt, während sich alles Uebrige wieder entfärbt.

Gentianaviolett-Anilin-Wasser . . . 5 Minuten
Kochsalzlösung 0,6 pCt. . . . . einige Minuten
Jod, Jodkaliumlösung (1 : 300) . . . 1—2 „
Anilinöl bis die Schnitte aufgehellt,
Xylol, Balsam.

Die Schleimschicht färbte sich streifenweise blau; ebenso blieben blau die im Schleim zahlreich vorhandenen Kokken, meist Diplokokken. Ein Theil der mehrfach erwähnten Zellen blieb blau und zeigte sich zum Theil schollig, zum Theil homogen, erwies sich somit auch bei dieser Behandlungsweise als hyalin. In einzelnen Drüsen zeigte sich schwach blauer Inhalt (Mucin), in den meisten aber fehlte er.

Da neben den hyalin entarteten Zellen das Vorhandensein von Mastzellen vermuthet wurde, wurde auch die von Ehrlich angegebene Färbung dieser Zellen vorgenommen.

Alkoholhärtung:
Färben 5—10 Minuten in:
Dahlia im Ueberschuss
Alkohol abs. . . . 50,0
Aq. dest. 100,0
Eisessig 12,5
Abspülen in Wasser,
Alkohol, Xylol, Balsam.

Die Untersuchung fiel positiv aus. Es zeigten sich zahlreiche violett gefärbte Zellen mit feiner Körnung, während eine deutliche Färbung des Kerns meist fehlte; dabei wies aber auch die Schleimschicht eine ähnliche Färbung auf, wie die genannten Zellen. Wir werden auf den Befund noch zurückkommen.

Zur besseren Uebersicht der Faltenbildung der Schleimhaut, welche zum Theil wohl durch das in lebhafter Vermehrung begriffene Epithel bedingt sein mag, wurden Serienschnitte von 0,05 mm Dicke angelegt, deren Resultat in den Zeichnungen 1—10 wiedergegeben ist.

Da die angeführten Befunde erst mit dem Normalen verglichen, Bedeutung gewinnen, so wurden 2 Präparate von normaler Septumschleimhaut gewonnen und in gleicher Weise wie die übrigen untersucht. Die Schleimhaut wurde Individuen entnommen, welche schon seit Monaten wegen Ohrenaffectionen in poliklinischer Behandlung waren und bei welchen eine Erkrankung der Nasenschleimhaut vollständig ausgeschlossen war. Die Untersuchung der auch makroskopisch normal aussehenden Stücke ergab, dass die Schleimhaut des knorpeligen Septums in der Regel bis nahe an das häutige Septum mit Flimmerepithel bekleidet ist. In der Nähe des häutigen Septums verlieren die Zellen ihre Flimmerhaare und gehen aus ihrer cylindrischen Gestalt unter Verhornung allmälig in eine längliche Form und schliesslich in Plattenepithel über. In den

meisten neueren Lehrbüchern wird das knorpelige Septum als mit Plattenepithel bekleidet angegeben; unsere Untersuchung zeigt aber, dass die Schleimhaut bis nahe an das häutige Septum mit Flimmerepithel bekleidet ist. Sehr wahrscheinlich handelt es sich bei Befunden, welche über das beinahe ausschliessliche Vorkommen von Plattenepithel auf dem Septum berichten, um pathologisch veränderte Schleimhaut. Faltenbildung war bei der normalen Schleimhaut nicht nachzuweisen, dagegen tritt am Uebergang ins häutige Septum stark ausgesprochene Papillenbildung auf. In der subepithelialen Schicht fanden sich spärliche Mastzellen. In den tieferen Schichten zeigten sich ähnliche Züge der gelben Körnung, welche wir in den pathologischen Präparaten als Pigment angesprochen, nur in geringerer Menge. In der Schleimschicht fanden sich auch hier einige Kokken doch nicht so zahlreich wie in den obigen Fällen; ein Unterschied in der Färbung der verschiedenen Schichtung trat nicht hervor.

Epikrise.

Wir haben im Obigen kurz die wichtigsten Befunde hervorgehoben und möchten nun auf einige derselben etwas näher eingehen. Einer besonderen Beachtung werth scheint uns zunächst das Verhalten des Epithels zu sein, denn diese Umwandlung von Flimmerepithel in Pflasterepithel findet sich auch bei Rhinitis atrophica. Es wäre somit die Rhinitis sicca anterior als eine auf das Septum beschränkte Rhinitis atrophica aufzufassen, umsomehr noch, als wir auch hier im weiteren Verlauf des Processes eine Atrophie der Schleimhaut auftreten sehen. Schuchardt[11] weist darauf hin, dass solche Uebergänge von Flimmerepithel in verhornendes Plattenepithel überhaupt unter dem Einflusse chronischer Entzündung zu Stande kommen. So fand Neelsen ähnliche Veränderungen der Schleimhaut der Harnröhre bei chronischer Gonorrhoe. Auf der chronisch entzündeten Schleimhaut verändert das Cylinderepithel seinen Charakter der Art, dass an Stelle der cylindrischen Zellen schichtweise übereinander gelagertes Plattenepithel auftritt. In ähnlicher Weise wie bei der Harnröhrenschleimhaut vollzieht sich ein solcher Uebergang nach Neelsen auch in der Luftröhre, „sowohl bei der provisorischen Deckung oberflächlicher Substanzverluste, als auch über subepithelial gelegenen tuberculösen Infiltrationen, welche die Ernährung des Epithellagers beeinträchtigen.“ Dann ist ferner dieser Vorgang schon längere Zeit bekannt bei gewissen Erkrankungen des Mittelohres und der Gebärmutter. Was zunächst das Mittelohr betrifft, so kann infolge entzündlicher Vorgänge das Paukenhöhlen-Epithel sehr leicht seine Beschaffenheit ändern. Es verliert seinen flimmernden Charakter und es kommt nicht selten zu so bedeutender Massenzunahme der Epithelschicht, dass der Dickendurchmesser derselben das Mehrfache des Durchmessers der übrigen Schichten der Schleimhaut beträgt. Auch von den Catarrhen der Gebärmutter ist es schon längere Zeit bekannt, dass hier ein Uebergang des Cylinderepithels in Plattenepithel vorkommt. Neuerdings hat Zeller[11] die Epithel-Veränderung der Gebärmutterschleimhaut zum Gegenstand

einer eingehenden Untersuchung gemacht und kam auf Grund von zahlreichen Beobachtungen zu dem Schluss: „dass es bei jeder Art von chronischer Endometritis von Seiten des Cylinderepithels der Corpus- und Cervixschleimhaut zu einer Produktion von geschichtetem Plattenepithel kommen kann. Dieses Plattenepithel gleicht mit seinen basalen cylindrischen Zellen, seinen mannigfachen Uebergangsformen und seiner obersten kernlosen Schicht durchaus dem der Vagina, oder der Epidermis und kann wie bei letzterer in den obersten Schichten verhornen.“ Es stimmt dieses letztere allerdings mit unseren Befunden bei Rhin. sicca ant. nicht ganz, indem wir auch in den obersten Schichten Kerne finden.

Eine wesentliche Beachtung verdient auch das Verhalten der Schleimschicht, welche sich im normalen Präparat nach den genannten Methoden entweder gar nicht, oder dann gleichmässig färbte. Im Schleim der pathologischen Präparate zeigen sich, wie bereits erwähnt, besonders bei der Methode nach Weigert und bei Färbung mit Carbolfuchsin einzelne Schichten stärker gefärbt und homogen, während die übrige Masse gekörnt erscheint. Es ist dieses besonders der Fall an Stellen, wo Plattenepithel vorhanden, in den Falten hingegen, wo das Flimmerepithel erhalten ist, fehlt dieser Befund. Es erscheint diese in der Farbe der Kerne stark gefärbte Schicht mit der Oberfläche der Mucosa fest verbacken und senkt sich eine kurze Strecke in dieselbe hinein, so dass sie an diesen Stellen den Eindruck eines oberflächlichen Infiltrates des Epithels macht. Wenn wir die Farbenreaction zur Bestimmung der chemischen oder histologischen Natur dieser abnorm sich färbenden Schicht zu Hilfe nehmen, so kommen wir zum Schluss, dass es sich um eine Substanz handle, welche dem Keratohyalin nahe steht, mit ihm aber nicht ganz übereinstimmt, da eine blaue Färbung mit Hämatoxylin nicht eintritt. Wir gehen jedenfalls nicht fehl, wenn wir behaupten, dass das Vorhandensein dieser soeben beschriebenen homogenen Schichten im Schleim Anlass zu Zersetzung und üblen Gerüchen giebt, wie wir sie bei den trockenen Catarrhen der Respirationswege finden. Normaler Schleim zersetzt sich bekanntlich ungemein langsam, während Gebilde epidermoidaler Abkunft rasch faulen und dabei einen penetranten Geruch verbreiten. Natürlich kommt es am Septum nicht zum Fötor, da diese Borken rasch eintrocknen; hingegen muss darauf hingewiesen werden mit Rücksicht darauf, dass das ganze anatomische Bild, wie es die Rhin. sicca ant. darbietet, in den groben Umrissen identisch mit dem für Ozaena beschriebenen ist. Untersuchungen über das Vorkommen von Mastzellen und hyalinen Zellen bei Ozaena fehlen meines Wissens.

Etwas näher müssen wir auch noch betrachten, die besonders im pathologischen, aber auch im normalen Präparate vorhandene gelbe Körnung, welche wir als Pigment angesprochen haben. Dieses Pigment ist bei durchfallendem Lichte von gelber, bisweilen mehr gelbgrüner Farbe; wie es scheint, hat es Aehnlichkeit mit dem von Goebel[4] in der Muscularis der Darmschleimhaut beschriebenen Einlegen der Schnitte in Aether,

Alkohol abs. und Chloroform alterirten es nicht. Wir brachten die Schnitte, um allfällige Hämosiderine nachzuweisen, einige Minuten in 2proc. Lösung von Ferrocyankalium und von da in Glycerin, dem $^1/_2$pCt. Salzsäure zugesetzt war, niemals konnten wir aber eine Andeutung einer grünen, braunen oder schwarzen Färbung bemerken. Auch die Gmelin'sche Reaktion auf Hämatoidin ergab keine unzweifelhaften Resultate; wenn wir auch hie und da eine Spur von Verfärbung ins grünliche oder bläuliche zu bemerken glaubten, so wagen wir es doch nicht, die Reaktion als positive anzusehen. Eine Reaction, welche wir in der Literatur nicht fanden, ist die von uns nachgewiesene Färbbarkeit des Pigmentes mit Carbolfuchsin, während die andern angewandten Farbstoffe es nicht alterirten.

Suchannek[15] giebt an, dass eine mässige Menge dieses Pigmentes physiologisch sei, während er grössere Quantitäten namentlich bei Rhin. sicc. antraf. Auch Schuchardt[11] fand bei seinen Untersuchungen über Ozäna auffallend viel Krümel rothbraunen Farbstoffes, welchen er aber als zwischen den Zellen vertheilt ansieht. Hajek beschreibt Pigment in der erodirten, dem Ulcus perforans zu Grunde liegenden Schleimhaut des Septums. Zuckerkandl[23] fand ferner ähnliches Pigment, welches er als zwischen den Zellen liegend ansieht bei einer Form von Rhinitis, welche er als Xanthose beschreibt: „bei einer anderen Form von Rhinitis, die ich in den letzten Jahren wiederholt beobachtet habe — möglicher Weise handelt es sich dabei um eine heftige Rhinitis bei ungenügendem Widerstand der Gewebe — treten intensive Blutungen in das Schleimhautstroma hinein auf und die Mucosa acquirirt später, wenn der Prozess abgelaufen ist und das ausgetretene Blut die typischen Metamorphosen durchgemacht hat, eine gelbe, schmutzig gelbbraune oder rostbraune, höchst auffallende Färbung, die ich als Xanthose der Nasenschleimhaut bezeichnen werde . .“.

Was die Herkunft dieses Pigmentes auch in der normalen Schleimhaut betrifft, so darf man jedenfalls mit Sicherheit, trotz der mangelhaften Reaktion, nur die Abstammung vom Blutfarbstoff in Betracht ziehen. Es ist allerdings bekannt, dass Pigment herstammen kann von metastasirtem Gallenfarbstoff, oder es kann an Fett gebunden sein (Lipochrom) oder endlich aus Zelleiweiss direkt entstanden sein. Die ersten beiden Möglichkeiten sind direkt auszuschliessen, auch die Abstammung von Zelleiweiss ist von der Hand zu weisen, da man bis jetzt diese Herkunft unter physiologischen Verhältnissen nur von dem Pigment der Retina und des Rete Malpighi, unter pathologischen vom Melanin der malignen Geschwülste und vom Pigment des Morbus Adissonii annimmt. Die Erklärung dieser Pigmentbildung glauben wir in den zahlreichen Insulten zu finden, seien es nun katarrhalische Entzündungen oder mechanische Reize, welche die Nasenschleimhaut betreffen und jedenfalls öfter von Blutungen in's Schleimhautgewebe gefolgt sind.

Etwas näher müssen wir schliesslich noch auf die in anscheinend hyaliner Degeneration begriffenen Zellen und auf die Mastzellen eingehen. Die Mastzellen liegen fast ausschliesslich in der subepithelialen

Schicht; sie sind in den pathologischen Präparaten stark vermehrt, während sie in den normalen nur spärlich vorkommen. Suchannek[16] beobachtete in der Regio respiratoria Zellen, welche er als Drüsenzellen ansieht, „sie sind um die Hälfte, ja noch einmal so gross als die gewöhnlichen ruhenden Zellen, eosinophil, im ungefärbten Zustand leicht gelblich, besitzen eine sehr feine Körnung und einen centralen oder in der oberen Hälfte gelegenen Kern". Ich glaube annehmen zu dürfen, dass es sich hier um ähnliche Zellen handle, wie die, welche wir als Mastzellen ansehen. Suchannek beobachtete sie vorwiegend bei Rhinitis chronica, seltener bei Ozäna gen. und hielt sie zuerst auch für den Ausdruck chronischer Entzündung. Weiterhin sah er sie in einem solitären Lupusknoten, dann in einer polypoid entarteten Regio olfactoria und in einem Fall von echter Schwellkörperbildung am Septum; da er sie aber auch in makroskopisch gar nicht und mikroskopisch ganz unwesentlich veränderten Nasenschleimhäuten fand, so behält er sich ein definitives Urtheil über die physiologische oder pathologische Dignität der beschriebenen Zellen noch vor.

Die Mastzellen sind normal in allen Organen vorhanden, jedoch nur spärlich, stark vermehrt aber in chronisch entzündeten Geweben. Nach Westsphal[21] tritt überall da eine bedeutende Vermehrung auf, wo eine lokale Ernährungsstörung sich eingestellt hat. Am meisten belehrend in dieser Beziehung erwies sich die Untersuchung chronischer Hautkrankheiten. An Präparaten von Hautnarben, Lupus, Mentagra, Gummata kann man sich nach Westphal leicht überzeugen, dass in den Neubildungen selbst die Mastzellen vollkommen fehlen, dass sie aber im Mutterboden derselben sich oft in erstaunlicher Weise anhäufen. Was die Herkunft dieser Zellen betrifft, so scheinen sie von fixen Bindegewebszellen abzustammen, da sie im Blute nur unter pathologischen Bedingungen, nämlich bei Leukämie, nachzuweisen sind. Ueber ihre Bedeutung sind die Ansichten der Autoren getheilt, indem die Einen sie für degenerirende Zellen halten, währeud die Anderen in ihnen eine Entwickelungsstufe proliferirender Zellen sehen. Auffallend schien uns, dass bei der Ehrlich'schen Färbung dieser Zellen auch der Schleim streifenweise dieselbe Färbung annahm wie die Mastzellen. Es färben sich diese Mastzellen überhaupt mit basischen Anilinfarben, also mit denjenigen Färbemitteln, mit welchen auch die Bakterien sich tingiren.

Von Hyalin war in den Präparaten vorhanden: hyaline Kugeln und Streifen, besonders in der Umgebung der Drüsen, dann zeigten sich zahlreiche in hyalinem Zerfall begriffene Zellen, welche sich mit Eosin ziemlich intensiv färbten. Besonders schön traten dieselben hervor bei Färbung mit Eosin und Methylenblau, wobei verschiedene Abstufungen der Degeneration zu bemerken waren. Zunächst zeigten sich blaue, glasig aussehende Zellen, dann blaue, in welchen von der Peripherie her an einer Stelle bereits rothe Färbung auftrat und schliesslich rothe, welche sich segmentiren und schollig zerfallen; ein Kern ist nicht immer deutlich nachzuweisen. Der in rothgefärbten hyalinen Zellen vorhandene blaue Rest,

welcher immer an die Wand gedrängt erscheint, ist nach unseren Beobachtungen meistens als Rest der blau sich färbenden Modification des Hyalins aufzufassen. Auch die Mastzellen, welche bei der letztgenannten Färbung blau, mit feiner Körnung erschienen, scheinen uns nur eine gewisse Stufe in der hyalinen Degeneration der Zellen darzustellen. Möglicherweise ist diese hyaline Degeneration als die Ursache der Atrophie der Schleimhaut anzusehen, falls unsere Beobachtung richtig ist, dass die Mastzellen aus Bindegewebszellen entstehen, dann in der Folge hyalin degeneriren und sich auflösen. Nachdem ich meine Arbeit vollendet, kam mir eine soeben erschienene Abhandlung über akute Leukämie und ihre Beziehung zu geschwürigen Prozessen im Verdauungskanal zu Gesichte von Askanazy[1]. Er beschreibt ähnliche Zellen, glaubt aber, dass es sich um hyalin degenerirte Lymphocyten handle.

Aetiologie und klinischer Verlauf.

Was die Aetiologie der Rhin. sicc. ant. betrifft, so ist dieselbe die gleiche wie überhaupt bei trockenen Katarrhen der oberen Luftwege. Sie scheint besonders unter dem Einfluss mechanischer oder chemischer Reize, namentlich aber des Staubes zu entstehen. Eine Rolle spielt jedenfalls auch die Disposition, indem man ganze Familien an trockenen Katarrhen der oberen Luftwege leiden sieht. Zeichen solcher Vertrocknungen des Septumepithels treten häufig schon bei acuten Katarrhen auf, sowohl im Anfangs- als im Endstadium, wie jeder aus eigener Erfahrung weiss. Es kommt dann in diesen Fällen zu Krusten- und Borkenbildung im Vestibulum nasi und hauptsächlich auf dem Septum cartilaginosum; wenn dann diese Krusten unzweckmässig entfernt werden, so kann damit der Grund zu einer bleibenden Epithelmetaplasie gelegt werden, wie wir sie soeben in ihrem mikroskopischen Verhalten geschildert haben. Im weiteren Verlauf schwindet auch das in den Falten noch erhaltene Flimmerepithel und wird durch Plattenepithel ersetzt. Den auf diese Weise entstehenden Symptomencomplex möchten wir als Rhin. sicc. acuta bezeichnen.

Die Bildung von Borken und Krusten und das damit verbundene Gefühl von Spannung ist es, welche den Patienten belästigt und zu habituellem Bohren in der Nase und kräftigem Schneuzen führt, was häufig kleine Verletzungen der Schleimhaut veranlasst, indem diese Krusten und Borken fest auf der Schleimhaut haften und oft nur unter Blutungen ablösbar sind. Jeder aufmerksame Beobachter wird unsere Erfahrung bestätigen, dass nämlich bei Verbiegung des knorpligen Septum sich die Rhinitis sicca meistens einseitig und zwar auf der konvexen Fläche der verbogenen Partie findet — also an derjenigen Stelle, welche den mechanischen Insulten am meisten ausgesetzt ist. Das mikroskopische Bild zeigt, wie die Firnissschicht sich in die oberste Epithelschicht hineinsenkt und offenbar nur mit Verlust der letzteren in trockenem Zustande entfernt werden kann. In Folge dieser sich stets wiederholenden kleinen Verletzungen entstehen dann Erosionen, Auflockerung der Schleimhaut, Nasenbluten und kleine

Geschwüre, welche den in die Nase gelangenden Mikroorganismen einen günstigen Boden zur Entwickelung abgeben.

Betrachten wir zunächst eine der häufigsten Folgen, das Nasenbluten. Baumgarten[28] führt als Ursache der Nasenblutung auf: Verletzungen, Arosion, Brüchigkeit, Durchlässigkeit der Gefässwände und erhöhter Seitendruck auf die Gefässwand. Die Ursachen wirken entweder allein, oder mehrere zusammen. Die Blutung erfolgt dann entweder: 1. bei einem Gesunden von einer Prädilektionsstelle aus; 2. als Symptom einer Nasenerkrankung; 3. als Symptom einer allgemeinen Erkrankung. Die Prädilektionsstelle sitzt meist vorn am Septum und dies ganz besonders bei dem habituellen Nasenbluten. Calmettes[24] hebt hervor, dass man beim idiopathischen Nasenbluten anstatt nach entfernten Ursachen zu suchen, lieber mit Hilfe des Rhinoskops die lokalen Ursachen aufsuchen

Rhinitis sicca anterior (Xanthose). (Carbolfuchsin-Haematoxylin-Färbung.)

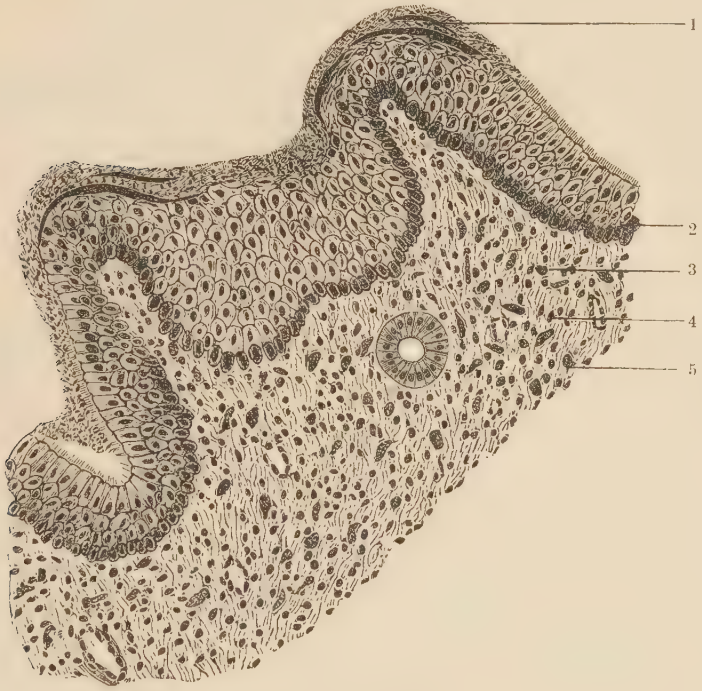

1 = Schleimschicht. 2 = Epithel. 3 = Hyaline Schollen. 4 = Hyalin degenerirte Zellen. 5 = Pigment.

solle. Er erwähnt 6 selbst beobachtete Fälle, bei denen eine solche gefunden werden konnte und zwar ging in 5 Fällen die Blutung von einer Erosion am vorderen Ende der Nasenscheidewand aus. Er citirte analoge Beobachtungen von Voltolini, Michel, Lefferts, Little, Hartmann.

Kiesselbach[31] sah in 35 Fällen bei Erwachsenen, mit Ausnahme 2 Fälle, immer die Schleimhaut des Septum cartilag. und zwar überwiegend häufig die vorderen Partien bluten. Bandler[26] fand von 54 Fäl-

1.

2.

3.

4.

5.

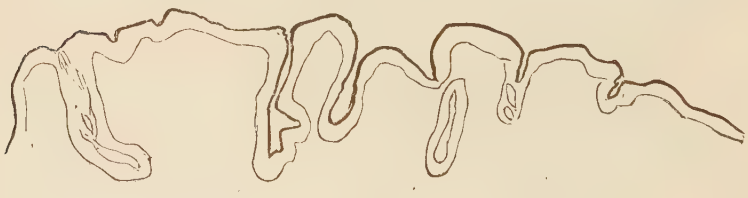

6.

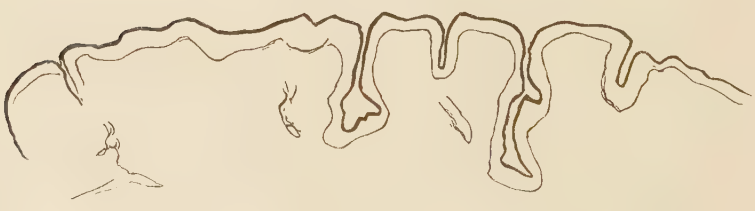

Fig. 1—10. Faltenbildung der Schleimhaut (vergl. S. 7).

len 37mal die blutende Stelle am vorderen Abschnitt des Septums. Ebenso fand Rothholz[33] in Uebereinstimmung mit allen Autoren als Quelle der Blutung in fast allen Fällen den vorderen Abschnitt der knorpeligen Nasenscheidewand. „Man findet da häufig ganz oberflächlich gelegene, verbreitete Gefässchen, andere Male umschriebene Auflockerungen der Schleimhaut, manchmal ist die Stelle verdickt und weisslich gefärbt". Wagner[34] giebt auf Grund von 70 Fällen an, dass das charakteristische, meist recidivirende Nasenbluten stets vom knorpeligen Septum und seiner nächsten Nachbarschaft aus Gefässrupturen oder Ulcerationen stamme. Chiari's[25] Statistik weist auf dieselbe Stelle hin, er beobachtete unter 81 Fällen von Nasenbluten 70 aus der knorpeligen Nasenscheidewand stammende, wobei in 49 Fällen Exkoriationen an der bezeichneten Stelle als Ursache sich vorgefunden haben.

Hinsichtlich der Bevorzugung des vorderen Septumtheils sprechen sich also die Autoren ziemlich übereinstimmend aus, hingegen machen sie verschiedene Ursachen für die Blutung verantwortlich: die besondere Dünnheit

des dortigen Schleimhautüberzuges sein straffes Anhaften am Knorpels, was verhindern soll, dass sich die Gefässe zurückziehen, wenn sie einmal auch nur oberflächlich arodirt sind. Voltolini[45] und Hajek[28] führen noch den enormen Blutreichthum des Septum cart. an, dessen Schleimhaut besonders zu Blutungen befähigen soll. In Wirklichkeit ist aber die Septumschleimhaut nicht blutreicher als der Ueberzug der Muscheln und nicht dünner als die Schleimhaut der übrigen Nasenwand, auch nicht straffer angeheftet wie Zuckerkandl[23] feststellt. Die Ursache der Septumblutungen scheint vielmehr darauf zu beruhen, dass die vordere Partie viel häufigeren Verletzungen ausgesetzt ist, besonders in den Fällen von Rhin. sicc. ant., in Folge der Borken- und Krustenbildung. Unter der Zahl der oben angeführten Fälle von Rhin. sicc. ant. war bei den meisten habituelles Nasenbluten vorhanden.

Es können nun die bei Rhin. sicc. ant. entstehenden Erosionen, als deren Folge das Nasenbluten auftritt, entweder heilen oder zu polypösen Exkrescenzen (blutender Septumpolyp) führen, oder weiter in die Tiefe greifen und in Folge von Infection zu geschwürigen Prozessen Veranlassung geben. Tritt Heilung ein, so sieht man von der oberen Grenze des Septum cutaneum aus weisse, sehnenartig glänzende, zungenförmige Epidermisinvasionen in die normale Schleimhaut sich hineinerstrecken, analog dem Vorgang, den Bezold und Habermann im Ohr beobachtet haben, bezüglich des Hineinwachsens der Gehörgangsepidermis auf die Schleimhaut des Mittelohres. Es ist in Folge der Erkrankung an diesen Stellen das Schleimhautepithel zu Grunde gegangen und an seine Stelle Epidermis getreten. Dieselbe scheint indessen weniger Resistenzfähigkeit zu besitzen als eigentliche Cutis, indem auch hier häufiges Gefühl von Spannung auftritt und zu erneutem Bohren in der Nase und zu Verletzungen der Schleimhaut mit ihren weiteren Folgen Veranlassung giebt. So bildet sich ein Circulus vitiosus allmälig heraus, der das Leiden nie erlöschen lässt, sondern meist über die ganze Lebensdauer sich erstreckt. Zu welchen anderen Folgezuständen es hiebei noch führen kann, werden wir im Folgenden besprechen. Schadewaldt, A. Alexander, M. Scheier, Réthi und P. Heymann haben 1894 eine Affektion der knorpeligen Nasenscheidenwand beschrieben, — den blutenden Septumpolyp — welche unzweifelhaft hier ebenfalls einzureihen ist. Zwei solche Fälle, beides Frauen in mittleren Jahren betreffend und der Privatpraxis von Prof. Siebenmann angehörig, lassen den ziemlich sicheren Schluss zu, dass es sich hier ursprünglich um eine Erkrankung an Rhinitis sicca anterior handelte und dass unter dem beständigen mechanischen Reiz des Bohrens und Schneuzens die erkrankte Mucosa wucherte und so zu dem erwähnten Krankheitsbilde führte.

Wir haben bis jetzt die Beziehung kennen gelernt, die zwischen dem spontanen Nasenbluten und der Rhin. s. ant. besteht, betrachten wir nun ihr Verhalten zum Ulcus septi perforans. Das durch Voltolini allgemein bekannt gewordene gutartige Geschwür des knorpeligen Septums ist rund, sitzt am vorderen Theil der Nasenscheidewand und greift niemals

auf die knöcherne Partie des Septums über. Hinsichtlich der Aetiologie sind die meisten Autoren einig, dass weder Lues noch Tuberkulose dem als Ulcus perf. bezeichneten Prozesse zu Grunde liege, dass es sich aber vielmehr um eine krankhafte Disposition handle. Thrasher[44] berichtet über 16 Fälle von Perforation, die besondere Beziehung zu der Theorie vom syphilitischen Ursprung dieser Affektion darbieten. 3 Fälle kamen bei Syphilitischen vor, in 11 war Syphilis nicht vorhanden, 2 blieben zweifelhaft. Bei den Fällen mit Syphilis war beständig der Vomer oder zum mindesten eine der Nasenmuscheln ergriffen; war dies der Fall, so wurde Schmerz empfunden. In den nicht syphilitischen Fällen machte die Perforation in der Regel keine Symptome; manchmal schien sie durch Herumstochern mit dem Fingernagel bedingt zu sein. Nicht so leicht wie Syphilis, glaubt Hajek[53], lasse sich die Tuberkulose aus der Aetiologie des Ulcus perf. ausschliessen, da bei 33 Leichen, bei welchen sich Perforation vorfand, nur 2 nicht an Lungentuberkulose litten und Weichselbaum in 16 seiner früher beobachteten Fälle 3mal Tuberkulose der Nasenschleimhaut nachweisen konnte; immerhin ist aber zu bemerken, dass es Leichen aus Spitälern waren, wo ohnehin die Tuberkulösen den grössten Theil der Kranken ausmachen. Der Unterschied zwischen Ulcus perf. und Syphilis oder Tuberkulose des Septums ist nach Zuckerkandl[23] folgender: 1. Bei Syphilis und Tuberkulose sind auch Zeichen an der äusseren Haut vorhanden. 2. Die Syphilis greift mit Vorliebe auf die Knochen über, während das Ulcus sich ausnahmslos auf den Knorpel beschränkt und zwar auf eine bestimmte Stelle.

Nach Voltolini[45], der als erster auf die Aetiologie des Geschwüres einging, hat man es dabei mit einem hämorrhagischen Geschwür zu thun, welches sich an der Stelle des Septums entwickelt, wo durch Platzen der Gefässe Nasenbluten entsteht. Dietrich[36] glaubt, dass die nächste Veranlassung in dem Blutgefässnetz des Septums zu suchen sei. „Da der arterielle Blutstrom von 5 aufeinander entgegengesetzten Richtungen in das Anastomosennetz auf dem Septum einbricht, so ist die arterielle Stromgeschwindigkeit in demselben eine äusserst geringe, dasselbe gilt fast noch mehr von den Venen. Die Folge davon ist die Bildung varicöser Gefässerweiterung und Thrombenbildung, welche zur Entstehung terassenförmiger Geschwüre führt, zumal wenn mechanische Insultirungen der Schleimhaut noch dazu kommen.“ Rosenfeld[41], welcher diejenigen Septumperforationen besprach, bei welchen weder Syphilis noch Tuberculose, noch Typhus, Trauma, Abscess oder Perichondritis als Ursache festgestellt werden konnten, glaubt, indem er in ätiologischer Beziehung an die trophoneurotischen gangränösen Prozesse an den Händen und Füssen erinnert, dass auch diese idiopathischen Perforationen des Septums neurotischen Ursprungs seien. Krause macht dann auf die Möglichkeit der traumatischen Entstehung dieser Perforationen aufmerksam, bemerkt aber, dass sich für die trophoneurotische Erklärung im Trigeminusgebiet allerdings eine Analogie in der Sclerodermie und einseitiger Gesichtsatrophie findet. Siebenmann[14] hat als erster den trockenen Catarrh, den von

ihm Rhinitis sicca anterior benannten Zustand, als Hauptursache des gut artigen Ulcus perf. bezeichnet. Auf einen ähnlichen Standpunkt hat sich in der Folge auch Hajek[29] gestellt; derselbe sucht den Anfang des Ulcus septi perforans in einer umschriebenen catarrhalischen Entzündung der Schleimhaut des Septums mit einer festhaftenden Kruste. Die Kruste usurirt das Epithel, reizt zum Bohren mit dem Finger, es kommt zu schwachen Blutungen und Geschwürsbildung; endlich siedeln sich Staphylokokken und Streptokokken an und bedingen tiefere Ulceration, eventuell mit starken Blutungen und manchmal Nekrose des Knorpels mit Setzung eines Defectes. Diese Ansicht entspricht derjenigen, welche Siebenmann im obenerwähnten Jahresbericht 1889 aufgestellt hat; nur möchten wir dabei das Hauptgewicht auf das traumatische Moment und weniger auf die Mikroorganismen legen, die eine Heilung der Geschwüre wohl kaum verhindern würden, wenn nicht stets neue traumatische Reize hinzukämen. Auf diese Weise erklärt sich auch die Beobachtung von Foulerton[38], welcher bei Cementarbeitern Perforationen des Septums wahrgenommen hat. Der Cementstaub sammelt sich zwischen den Haaren in den Nasenlöchern der Arbeiter, wenn diese ihn fortzuschaffen versuchen, machen sie leicht mit dem Fingernagel geringe Abschürfungen, so entsteht zunächst eine Ulceration, ihr folgt bald die Perforation.

Hajek unterscheidet 6 Stadien des perforirenden Geschwüres:

1. Grauweisse Verfärbung der Oberfläche der Schleimhaut oder nach Abstossung derselben oberflächliche Ulceration.

2. Deutliches Geschwür an der Schleimhaut, von einem scharfen Rand begrenzt, mit Resten einer nekrotischen Schicht bedeckt.

3. Blosslegung des Knorpels.

4. Durchbruch des Knorpels.

5. Vollkommene Perforation der Scheidewand.

6. Vollkommene Perforation mit übernarbten Geschwürsrändern.

Im Anfang wird die Schleimhaut schmutzig-grau verfärbt mit weicher brüchiger Beschaffenheit des Epithels und der Mucosa. Im weiteren Verlauf geht allmälig die Schleimhaut zu Grunde, zerfällt molekular, der Knorpel wird freigelegt, zerfällt ebenfalls molekular, bis schliesslich die Perforation eintritt. In der Mehrzahl der von Rossbach[40] beobachteten Fälle ging die Perforation von der rechten Seite aus.

Wenn wir das Obige zusammenfassen, so ist das perforirende Geschwür nichts anderes als eine mit Rhin. sicca ant. beginnende progressive Nekrose der Schleimhaut und des Knorpels innerhalb der knorpeligen Nasenscheidewand, welche zur Perforation führt und nach der Perforation spontan zur Heilung gelangt. Wir hätten demnach nach Siebenmann für das Ulcus perf. folgende Stadien zu beachten:

1. Rhinitis sicca anterior.

2. Traumatische Erosion, habituelle Epistaxis und zeitweise gänzliche Verlegung des Vestibulum durch eingetrocknetes Blut.

3. Tieferes Schleimhautgeschwür.

4. Perforation.

In mehreren Fällen konnte auch Siebenmann diese Uebergänge und Zwischenstadien beobachten. Dass die Affection nicht mit Schmerzen verbunden ist, sobald der Schleimhautbelag einmal perforirt ist, rührt daher, dass das knorpelige Septum keine Nerven hat.

Kölliker hat allerdings im Nasenseptum des Kalbes spärliche Nerven gefunden, beim Menschen aber ist darüber nichts bekannt.

Es bleibt uns nun noch übrig die Besprechung einiger Krankheitsbilder, welche mit Rhin. sicca ant. in unverkennbarem ätiologischem Zusammenhang stehen und als Ausgänge derselben betrachtet werden müssen. Hieher sind unzweifelhaft die, schon oben erwähnt, leicht blutenden polypösen Wucherungen des Septum cart. zu rechnen. Wichtiger wird die Rhinitis sicca ant. dadurch, dass die durch die traumatischen Insulte gesetzten Verletzungen Anlass zu Infectionen geben, sei es nun durch den Fingernagel und unreine Taschentücher, oder wie bei Tuberculose durch Einathmen von Tuberkelbacillen. In letzterer Hinsicht hat Strauss[59] besonders lehrreiche Versuche gemacht. Er hat bei einer Anzahl völlig gesunder und kräftiger Menschen, die durch ihren Beruf in häufige und innige Berührung mit Phthisikern kamen, sowie bei einigen an nicht tuberculösen Affectionen leidenden Patienten seines Hospitals, die Nasenhöhle auf das Vorkommen lebender, virulenter Tuberkelbacillen untersucht und unter 29 Fällen 9mal ein positives Ergebniss erhalten. Die betreffenden Nasen wurden mit mehreren sterilen Wattebäuschen ausgewischt und gereinigt, die Watte dann in steriler Bouillon tüchtig abgespült und die so präparirte Flüssigkeit Meerschweinchen in die Bauchhöhle eingespritzt. Sieben Thiere gingen alsbald nach dem Eingriff an Sepsis oder eiteriger Peritonitis zu Grunde, 13 lieferten einen völlig negativen Befund, 9mal aber liess sich, wie schon angedeutet, bei den spontan gestorbenen, beziehungsweise nach 3 bis 5 Wochen getödteten Meerschweinchen mehr oder minder weit fortgeschrittene Tuberculose des Bauchfells erkennen.

Eine Infection durch eingeathmete Bacillen wird aber, wie schon Michelson[56] bemerkt und wie neuere Untersuchungen bestätigen, durch die physiologischen Eigenschaften der die Nasenhöhle auskleidenden Membranen und ihrer Secrete verhindert, so dass der langsam wachsende Tuberkelbacillus geeignete Angriffspunkte an diesen Localitäten nicht leicht findet. „Eine Infectionsmöglichkeit ist nur dann vorhanden, wenn die specifischen Bacillen der Tuberculose entweder in ungewöhnlich grossen Massen in die betreffenden Cavitäten gelangen oder aber wenn deren Schleimhaut, sei es mechanisch, sei es durch einen präexistirenden krankhaften Process, lädirt ist.“ Nach Chiari[49] geschieht die Infection der Nasenhöhle mit Tuberculose durch das Sputum oder durch die Lymphbahnen oder schliesslich von aussen. Heryng[54], welcher aus der Literatur 90 Fälle zusammengestellt hat, betrachtet die Entstehung der Nasentuberculose in der Mehrzahl der Fälle als locale Infection. Prädisponirende Momente bilden catarrhalische Zustände der Mucosa, Borkenbildung, Trockenheit, traumatische durch Bohren mit dem Fingernagel entstandene Erosionen. Für eine solche locale Infection scheint uns auch zu sprechen, dass bei

vielen Fällen von Tuberculose der Nasenschleimhaut diese als ganz locale Erscheinung auftritt und anderweitige Erkrankungen an Tuberculose gar nicht nachgewiesen werden konnten.

Hinsichtlich der Erscheinungsform der Tuberculose auf der Nasenschleimhaut unterscheidet Seifert[58]:

1. Tuberculöse Ulcera.
2. Tuberculöse Tumoren.
3. Tuberculöse Ulcera und Tumoren gleichzeitig.

Heryng[54] glaubt jedoch, dass sich eine strenge Grenze zwischen tuberculösem Geschwür und tuberculösen Tumoren nicht ziehen lasse, da die letzteren in späteren Stadien geschwürig zerfallen, dann weil neben Tumoren gleichzeitig Geschwüre beobachtet wurden, ferner weil bei Heilungsvorgängen aus den Grenzen der Geschwüre Granulationen oder Knoten entstehen können. Nach Hajek[53] tritt sie unter 2 wesentlich verschiedenen Bedingungen auf. Die erste, häufigere Form repräsentirt die tuberculöse Geschwulst am cartilaginösen Theil des Septums, welche das Septum durchwuchert, und in den meisten Fällen scheinbar primär auftritt. Als zweite der tuberculösen Veränderungen der Nasenschleimhaut fasst er das Auftreten von flachen, granulationsarmen Geschwüren am Nasenseptum, im Vestibulum der Nase und am vorderen Ende der unteren Muscheln auf. Diese Geschwüre hält er für stets nur secundär bei hochgradiger Lungentuberculose; sie zeichnen sich aus durch raschen Zerfall und flächenhafte Ausbreitung und enthalten stets eine grosse Anzahl von Bacillen.

Es ist auch hier das knorpelige Septum, das am häufigsten ergriffen ist, wie aus den bis jetzt veröffentlichten Fällen hervorgeht. In den von Heryng[54] veröffentlichten Fällen war in der Mehrzahl das Septum ergriffen. In 16 Fällen von tuberculösen Ulcera, welche Seifert[58] aus der Literatur zusammenstellte, war das Septum 10 mal allein und 4 mal zugleich mit anderen Theilen ergriffen; bei 11 tuberculösen Tumoren war das Septum 7 mal betheiligt, wovon es in 2 Fällen zur Perforation kam; in 11 Fällen, wo zugleich Tumoren und Ulcera vorhanden waren, fanden sich Veränderungen am Septum, den unteren Muscheln und dem Boden der Nasenhöhle zugleich. Im Einklang damit steht das der Basler Poliklinik angehörige Krankenmaterial, so weit dasselbe auf vorliegende Frage Bezug hat. Unter den 621 Erkrankungen der Nase kamen 5 Fälle von Tuberculose vor, bei welchen sämmtlich der Sitz identisch war mit dem der Rhin. s. anterior; nur in einem Fall waren auch weitere Partien des Vestibulum ergriffen. In einem Fall war zugleich Lungentuberculose vorhanden, während bei den 4 anderen die Tuberculose des Septums als primäre Affection aufgefasst werden muss; indessen konnte bei einem dieser Fälle hereditäre Belastung nachgewiesen werden. Die Anamnese wies darauf hin, dass beinahe durchgängig Borkenbildung in der Nase und mechanische Entfernung derselben einer tieferen Erkrankung und Schwellung des Septums vorausgegangen war. Wenn wir schliesslich noch von Syphilis der Nasenschleimhaut sprechen, als eine Folge der Rhin. s. ant., so meinen wir damit die primäre Erkrankung der Nasenschleimhaut und nicht die

in Folge der allgemeinen Erkrankung auftretende Affection des Septums. Seifert[63] fand in der Literatur 27 Fälle von primärer Syphilis an und in der Nase verzeichnet, bei denen mehrmals die Affection das Septum ergriffen hatte. Marfran[62] sagt bei dem von ihm veröffentlichten Fall: „wahrscheinlich hat der Kranke die Geschlechtstheile einer Person berührt, die syphilitische Veränderungen an der Schleimhaut hatte und ist hernach mit dem Finger in die Nase gekommen; so konnte er auf die vorher gewiss schon erodirte Schleimhaut das syphilitische Virus bringen". In allen Fällen, wo eine syphilitische Allgemeininfection auftritt mit unbekannter Eintrittsstelle des Giftes, sollte auch das knorpelige Nasenseptum einer Untersuchung unterzogen werden, da es in der Natur der Sache liegt, dass primäre Affecte leicht durch Uebertragung mit dem Finger an dieser Stelle entstehen, aber ebenso leicht übersehen werden können.

Wir sind überzeugt, dass auch das Gesichtserysipel, das bekanntlich am häufigsten von der Nase ausgeht, am knorpeligen Septum seine Eingangspforte findet an einer erodirten, durch Rhin. sicc. ant. veränderten Schleimhautstelle. Die in der Poliklinik nach dieser Richtung hin gemachten Erhebungen sprechen deutlich für eine solche Beziehung zwischen Rhin. sicc. ant. und Erysipel. Die Möglichkeit, dass auch noch andere als die erwähnten Infectionskrankheiten auf diesem Wege in den menschlichen Körper gelangen können, liegt auf der Hand. Namentlich gilt dies von der sog. idiopathischen Septumphlegmone, welche von hoher praktischer Wichtigkeit ist mit Rücksicht auf die ihr gewöhnlich folgende Entstellung der äusseren Form der Nase.

Diagnose und Therapie.

Es erübrigt uns noch, etwas über Diagnose und Therapie zu sprechen. Die Diagnose Rhinitis sicca anterior stellen wir, wenn das Septum einen firnissartigen Ueberzug mit Bildung von trockenen Krusten und fest auf der Schleimhaut haftenden Borken zeigt; wenn dieser Zustand längere Zeit bestanden hat, so wird der firnissartige Ueberzug blutig gefärbt (Xanthose Zuckerkandl's), Erosionen grösserer oder kleinerer Ausdehnung fehlen selten. Dieser firnissartige Ueberzug erstreckt sich zuweilen auch auf die dem Septum angrenzenden Schleimhautpartien des Vestibulum. Wird der Firniss aufgeweicht und entfernt, so zeigt sich die Oberfläche der erkrankten Mucosa — wenn sie im Uebrigen unverletzt ist — mit feinen, flachen Grübchen und Fältchen durchzogen, wo der Grund tiefer erodirt ist, erscheint er grau. Ein Infiltrat fehlt in allen Fällen, wo keine Complication mit den genannten Infectionskrankheiten vorhanden ist. Auch da, wo sich in die Tiefe dringende Substanzverluste finden, zeigen sich die Geschwürsränder nicht aufgeworfen, nicht steil abfallend; wo es zu Perforation gekommen ist, sehen wir den Perforationsrand allmälig oder staffelförmig sich verdünnen, während bei tuberculöser oder luetischer Affection sich eine Infiltration des Geschwürsgrundes und des Randes findet. Zu erwähnen ist schliesslich noch der wichtige Umstand, dass das Nasenspeculum mit seinen breiten Blättern das Septum gewöhnlich so verdeckt, dass die Affection bei

der Untersuchung der Nasenhöhle leicht übersehen wird. Es gehört daher bei uns zur Regel, dass jeder Fall der Erkrankung der Nase zunächst ohne Speculum untersucht wird.

Was die Therapie anbelangt, so muss man darauf Rücksicht nehmen, dass die Rhin. s. ant., wo sie acut auftritt, möglichst bald in Behandlung kommt. Wenn sie einmal chronisch geworden ist, so ist nicht zu hoffen, dass der Zustand wieder normal werde. Auch von Transplantation normaler, flimmernder Schleimhaut ist kein bleibender Erfolg zu erwarten (Czerny). Wir müssen uns daher hier auf die Anweisung beschränken, dass die Patienten täglich mehrmals die Krusten einweichen und die erkrankte Stelle bedecken mit den ihnen verordneten Mitteln, als welche Vaselin oder Fett angewendet werden. Mit Vortheil benutzt man in der Basler Poliklinik Zink- oder Hebrasalbe mit 10 pCt. Bismuth. subnitricum; in anderen Fällen, namentlich bei Kindern, hat die Application von gelber oder weisser Quecksilbersalbe gute Dienste geleistet. Oefter zeigte es sich, dass unter einer solchen Behandlung das Leiden scheinbar für Wochen und Monate verschwand; leichtere Fälle können dabei sogar complet heilen.

Die wichtigsten Ergebnisse unserer Untersuchung fassen wir in folgende Sätze zusammen:

1. Die Rhinitis sicca anterior ist eine auf das knorpelige Septum beschränkte Rhinitis sicca (atrophica). Die Xanthose Zuckerkandl's gehört zum Gesammtbild der Rhinitis sicca.

2. Die Rhin. sicc. ant. ist das wichtigste ätiologische Moment für habituelle Epistaxis und Ulcus perforans, sehr wahrscheinlich auch für den blutenden Septumpolyp.

3. Die Rhin. sicc. ant. ist ein wichtiges prädisponirendes Moment für Infection der Nase mit Tuberculose, Syphilis, Erysipel und für Entstehung der abscedirenden Perichondritis des Septums.

4. Bezüglich der Ergebnisse der histologischen Untersuchung möge noch Folgendes hervorgehoben werden: In der Schleimhaut finden sich zahlreiche, in hyaliner Degeneration begriffene Zellen und Mastzellen und spärliche eosinophile Zellen.

5. Ferner findet sich sehr viel Pigment in der Schleimhaut vertheilt, theils in, theils ausserhalb der Zellen gelegen. Das Pigment muss als ein hämatogenes betrachtet werden (Hämatoidin); als besonders charakteristische Reaction zeigte sich die rothbraune Färbung mit Carbolfuchsin.

6. Im Schleim der metaplasirten Mucosa findet sich eine oder mehrere Lagen einer eigenthümlichen Substanz, welche der oberflächlichen Zellschicht ein- und aufgelagert ist. Diese zeigt in ihrem tinctoriellen Verhalten die grösste Aehnlichkeit mit Kerato-hyalin; höchst wahrscheinlich verbreiten ihre Fäulnissproducte den charakteristischen Geruch der atrophischen Nasenschleimhaut; sie ist jedenfalls auch die Ursache der firnissartigen Beschaffenheit des Secretes der an trockenem Catarrh erkrankten Schleimhäute. Dadurch dass sie in die Substanz der obersten Zellschicht des Epithels sich hineinerstreckt und dieselbe fest mit der aufliegenden

Borke verbindet, bedingt sie die bekannte grosse Vulnerabilität der Schleimhaut.

7. Die makroskopisch sichtbaren Gruben der afficirten Schleimhaut entsprechen nur ausnahmsweise erweiterten Ausführungsgängen von Schleimdrüsen; sie sind vielmehr in der Regel durch eigentliche Faltenbildung der Epitheldecke entstanden.

8. Das normale Septum zeigt nur eine ganz schmale Zone von Plattenepithel und zwar nur an der Stelle, wo die Schleimhaut in die Epidermis des häutigen Septums übergeht. Im Uebrigen trägt die Schleimhaut des knorpeligen Septums überall bewimpertes, geschichtetes Cylinderepithel.

Die angeführten histologischen Untersuchungen wurden mit gütiger Erlaubniss von Herrn Prof. Kollmann im anatomischen Institut unter Controle und Unterstützung von Herrn Prof. Siebenmann vorgenommen, dem ich auch die Ueberlassung der Fälle verdanke. Beiden Herren erlaube ich mir, an dieser Stelle meinen verbindlichsten Dank auszusprechen.

Litteratur.

1. Askanazy: Virch. Arch. Bd. 137. H. 1. — 2. Canon: Ueber eosinophile Zellen u. Mastzellen Gesunder u. Kranker. Deutsche med. Wochenschr. 1892. — 3. Demme: Ueber Ozaena. Deutsche med. Wochenschr. 1891. — 4. Göbel: Ueber Pigmentablagerung i. d. Darmmusculatur. Virch. Arch. Bd. 136. — 5. Happach: Begriff u. Ursachen d. Ozaena. I.-D. Strassburg. 1879. — 6. Kossel: Ueber Schleim und schleimbildende Stoffe. Deutsche med. Wochenschr. 1891. — 7. Morf: Ein Beitrag zur Symptomatologie d. Rhin. chron. atroph. u. s. w. I.-D. Basel. 1894. — 8. Ledermann u. Rathowski: Die mikroskop. Technik im Dienste d. Dermatologie. 1893. — 9. Posner: Untersuchung über Schleimhautverhornung. Virch. Arch. 118. Bd. — 10. Schmidt: Die Krankheiten d. oberen Luftwege. 1894. — 11. Schuchard: Ueber das Wesen der Ozaena. Sammlung klin. Vorträge. 340. — 12. Seifert u. Kahn: Atlas der Histologie d. Nase. 1895. — 13. Seifert: Ueber acute Rhinitis. Münch. med. Wochenschr. 1894. No. 24. — 14. Siebenmann: Jahresbericht d. oto-laryngolog. Poliklinik. Basel. 1890. — 15. Suchannek: Beiträge z. normalen u. path. Histologie d. Nasenschleimhaut. Anatom. Anzeiger. VII. 1892. — 16. Suchannek: Differentialdiag. Merkmale z. Unterscheidung zw. normalem u. path. Riechepithel u. s. w. Zeitschr. f. Ohrenheilkunde. Bd. XXII. — 17. Van der Speck u. Unna: Zur Kenntniss d. Mastzellen. Monatsschr. f. pract. Dermat. 1891. — 18. Unna: Histopatholog. d. Hautkrankheiten. 1894. — 19) Virchow: Pachydermia laryng. Berl. kl. Wochenschr. 1887. — 20. Westphal: Ueber Mastzellen. I.-D. Berlin. 1880. — 21. Virchow: Ueber catarrh. Geschwür. Verhandlg. d. berlin. med. Gesellsch. Bd. 118. — 22. Zenker: Chromkali-Sublimat-Eisessig als Fixirungsmittel. Münch. med. Wochenschr. 1894. — 23. Zuckerkandl: Normale und patholog. Anatomie d. Nasenhöhle. I. u. II. Bd. 1892.

Epistaxis.

24. Calmettes: Gazette méd. de Paris. 19. 1884. — 25. Chiari: Rhinol. Mittheilg. Monatsschr. f. Ohrenheilk. 1886. — 26. Bandler: Prager med.

Wochenschr. 21. 1887. — 27. Barth: Berl. klin. Wochenschr. 4. 1892. — 28. Baumgarten: Epistaxis u. ihre Behandlung. Wien. 1886. — 29. Hajek: Internat. klin. Rundschau. 41. 42. 1892. — 30. Hellmann: Zeitschr. f. ärztl. Landpraxis. 8. 1893. — 31. Kiesselbach: Berlin. klin. Wochenschr. 24. 1884. — 32. Rosenthal: Deutsche med. Zeitung. 3. 1891. — 33. Rothholz: Deutsch. med. Wochenschr. 40. 1889. — 34. Wagner: Ein Beitrag z. Lehre v. Nasenbluten. I.-D. Marburg. 1893. — 35. Zander: Ueber spontanes Nasenbluten. I.-D. Würzburg. 1889.

Ulcus perforans.

36. Dietrich: Monatsschr. f. Ohrenheilk. 11. 1890. — 37. Hajek: Arch. f. path. Anatomie. Bd. 120. H. 3. — 38. Foulerton: Durchbohrung d. Nasenscheidewand b. Cementarbeitern. Ref. i. Centralbl. f. Laryngol. u. Rhinol. 1890. — 39. Hutchinson: Ref. i. internat. Centralbl. f. Laryng. u. Rhinol. 1884. — 40. Rossbach: Corresp.-Bl. d. allgemeinen ärztl. Vereins v. Thüringen. 1889. — 41. Rosenfeld: Bericht über d. 62. Versammlung deutscher Naturforscher. 1889. — 42. Schmiegelow: Ref. im internat. Centralbl. f. Laryng. u. Rhinol. 1886. — 43. Suchannek: Corresp.-Bl. f. Schweizer Aerzte. 1883. — 44. Thrasher: Internat. Centralbl. f. Laryng. u. Rhinol. 1890. — 45. Voltolini: Krankheiten der Nase. 1888.

Tuberculose der Nasenschleimhaut.

46. Bresgen: Deutsche med. Wochenschr. 15. 1887. — 47. Beermann: I.-D. Würzburg. 1890. — 48. Bender: Ueber Lupus der Schleimhäute. Vierteljahrsschrift f. Dermatolog. XV. 6. 1888. — 49. Chiari: Arch. f. Laryngol. u. Rhinol. I. 2. 1893. — 50. Cartaz: France méd. 1887. — 51. Doutrelepont: Ueber Haut u. Schleimhauttuberculose. Deutsche med. Wochenschr. 46. 1892. — 52. Hahn: Deutsche med. Wochenschr. 23. 1890. — 53. Hajek, Internationale klin. Rundschau. 1889. — 54. Heryng: Referat i. internat. Centralblatt f. Laryng. u. Rhin. X. 1892. — 55. Kikuzi: Mittheilg. aus der chirurg. Klinik zu Tübingen. Bd. III. 3. 1888. — 56. Michelson: Sammlung klin. Vorträge. 540. — 57. Schäffer: Deutsche med. Wochenschr. 15. 1887. — 58. Seifert: Bericht über d. 62. Versammlg. deutsch. Naturforscher. 1889. — 59. Strauss: Archiv de méd. exp. Bd. VI. 4. 1894.

Primäre Syphilis der Nase.

60. Cozzolino: Rivista de l'université de Naples. 1889. — 61. Moure, Internat. Centralbl. f. Laryng. u. Rhinol. 1889. — 62. Marfran: Annales de dermat. et syph. 1890. — 63. Seifert: Deutsch. med. Wochenschr. 42—45. 1893.

Blutender Septumpolyp.

Zuckerkandl: Normale u. path. Anatomie der Nasenhöhle. 1892. (Capitel Xanthose.) — Schadewald: Der blutende Polyp der Nasenscheidewand. Arch. f. Laryng. Bd. I. H. 3. — Alexander: Bemerkungen zur Anatomie etc. Ibid. — Scheier, Beitrag zu den blutenden Polypen etc. Ibid. — Heymann, P., Zur Lehre von den blutenden Geschwülsten etc. Ibid. — Rethi, L., Blutender Polyp der Nasenscheidewand. Wiener med. Presse. 1894. No. 46.